

# Ruptura de Parede Livre do Ventrículo Esquerdo pós Infarto Agudo do Miocárdio. Complicação rara e geralmente fatal.

-Serviço de Cardiologia do Complexo Hospitalar Americas – Hospitais Vitória e Samaritano Barra – Rio de Janeiro/RJ - Brasil

Igor Daumas de Souza, Ricardo Mendes Carneiro, Gustavo Salgado Duque, Verônica Pinto Nasr, Marcelo Tayah, José Ary Boechat, Mario Ricardo Amar, Arnaldo Rabischoffsky, Victor Spuza Cravo, Ricardo Mourilhe-Rocha.

40° CONGRESSO  
SOCERJ2023  
19 A 21  
ABRIL | 2023

Americas  
Medical City



## INTRODUÇÃO

Relato de caso de paciente que apresentou ruptura de parede livre do ventrículo esquerdo (VE), complicação rara e grave do infarto agudo do miocárdio com supra de ST (IAMCSST), com incidência de 0,8 a 6,2% dos casos.

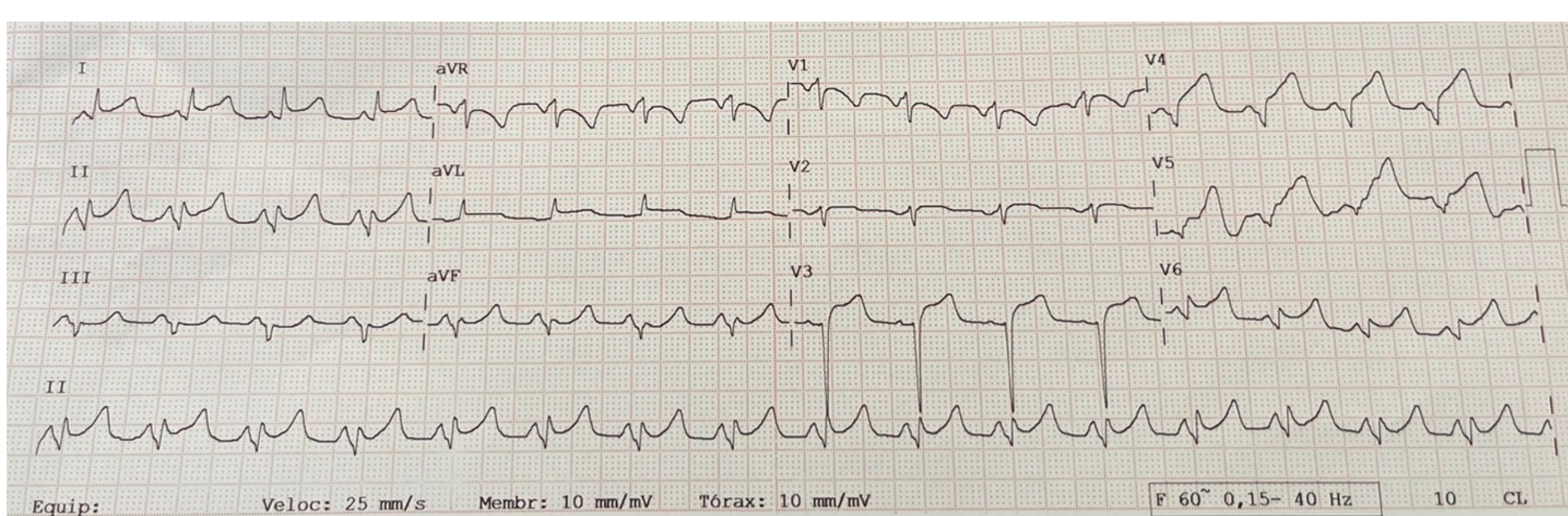
## RELATO DE CASO

Paciente de 55 anos, fumante, em uso crônico de antiinflamatório não esteroidal (AINE), deu entrada na emergência com precordialgia há 1h30 associada a sudorese.

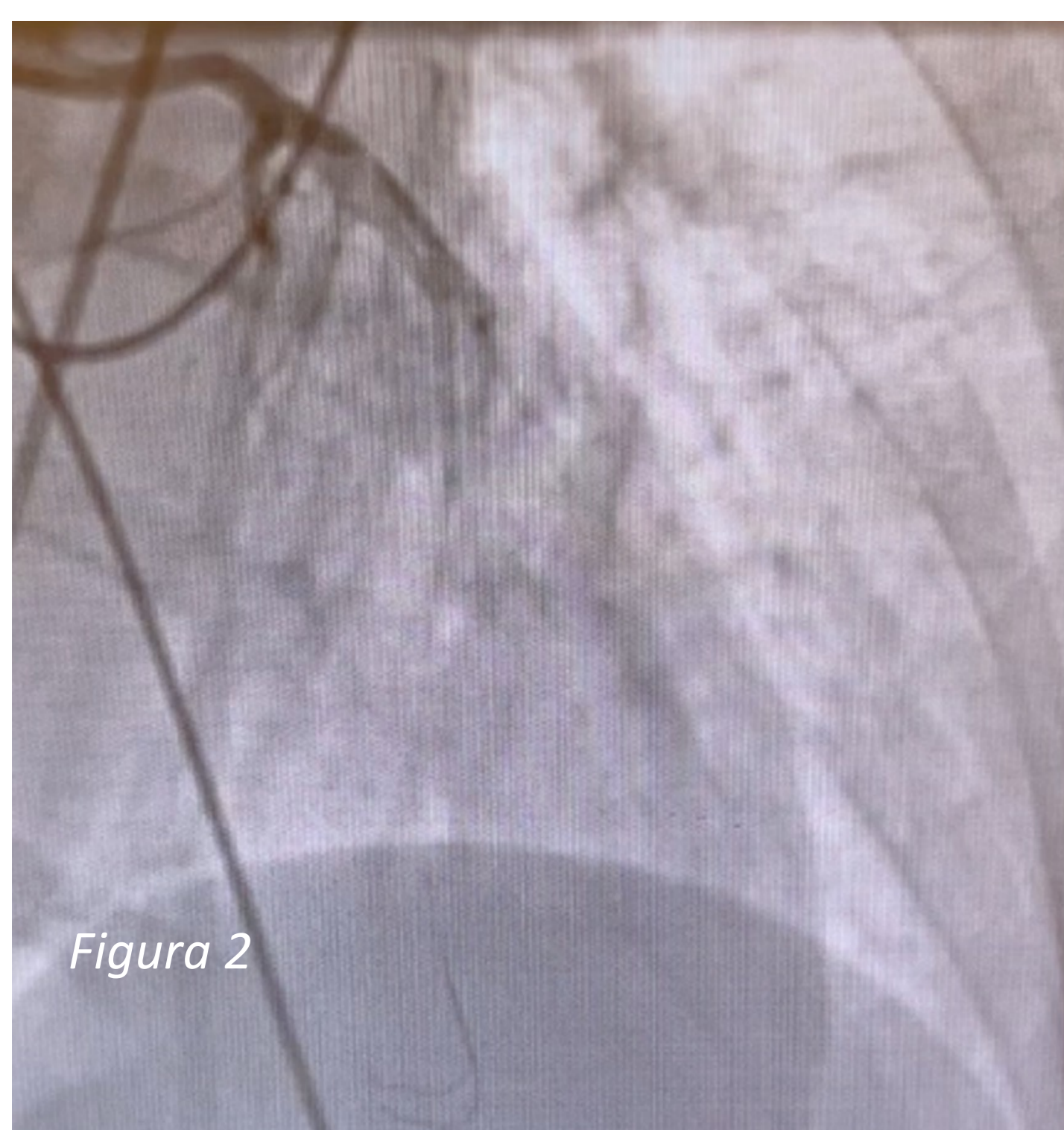
Foi realizado eletrocardiograma que evidenciou supradesnível do segmento ST em parede anterior extensa (*figura 1*), evoluindo rapidamente com piora clínica e irresponsividade. Encaminhada para Coronariografia, na qual apresentou sete episódios de parada cardiorrespiratória (PCR) em AESP. O exame demonstrou oclusão do terço médio da artéria descendente anterior (*figura 2*) e ventriculografia com acinesia apical e extravasamento de contraste para o saco pericárdico.

Realizado ecocardiograma transtorácico (ECOTT), que comprovou ruptura de parede livre do VE com tamponamento cardíaco (*figura 3*). Procedeu-se com pericardiocentese e cessação das PCRs.

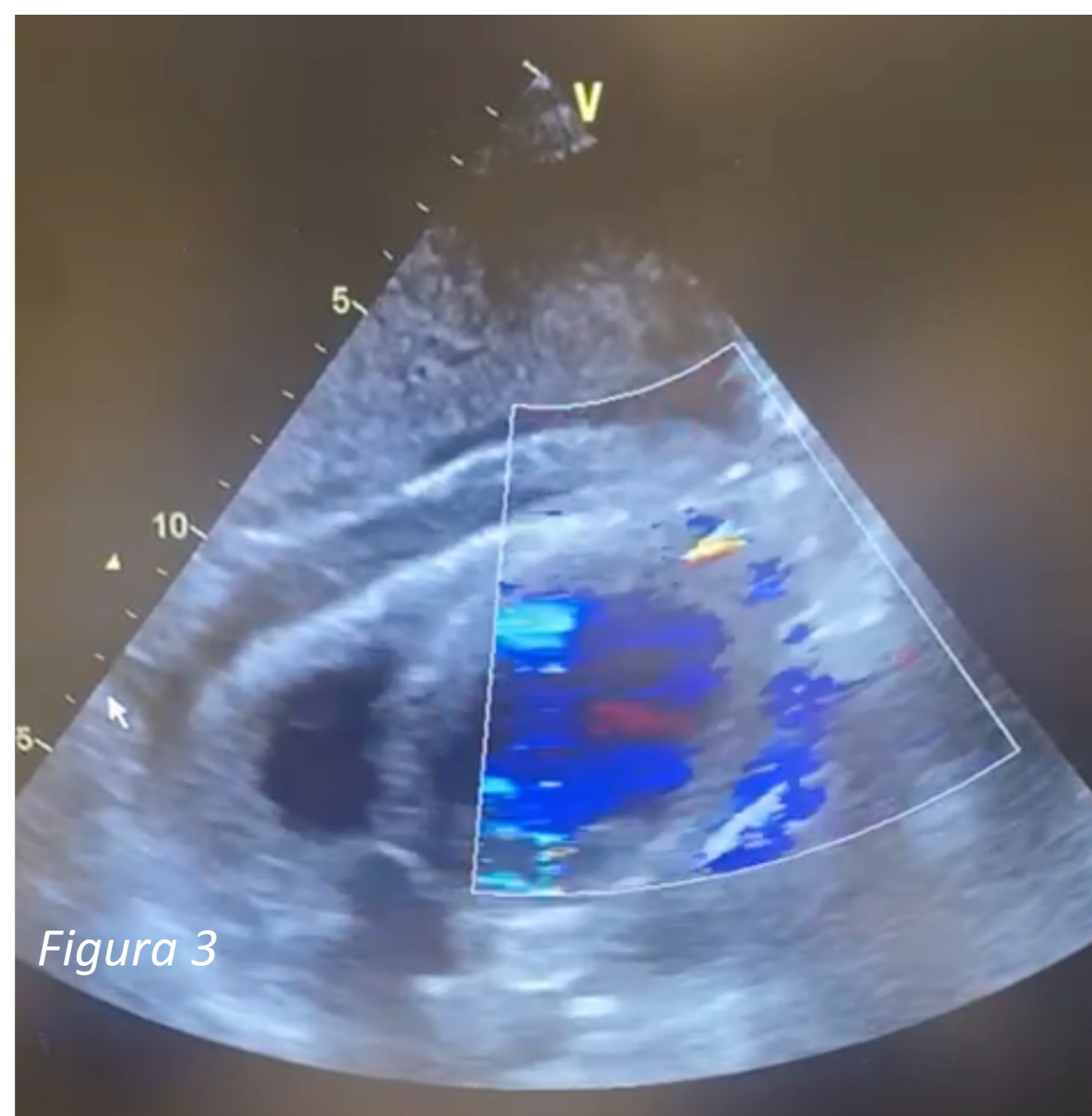
Indicado cirurgia de urgência (*figura 4*), e fechamento com Path de pericárdio bovino. O ECOTT pós-operatório mostrou bom resultado cirúrgico, porém a paciente evoluiu com instabilidade hemodinâmica grave. Após cerca de 24h de pós-operatório evoluiu com óbito.



**Figura 1:** Eletrocardiograma evidenciando supradesnível do segmento ST de parede anterior extensa, já com presença de onda Q nas mesmas derivações.



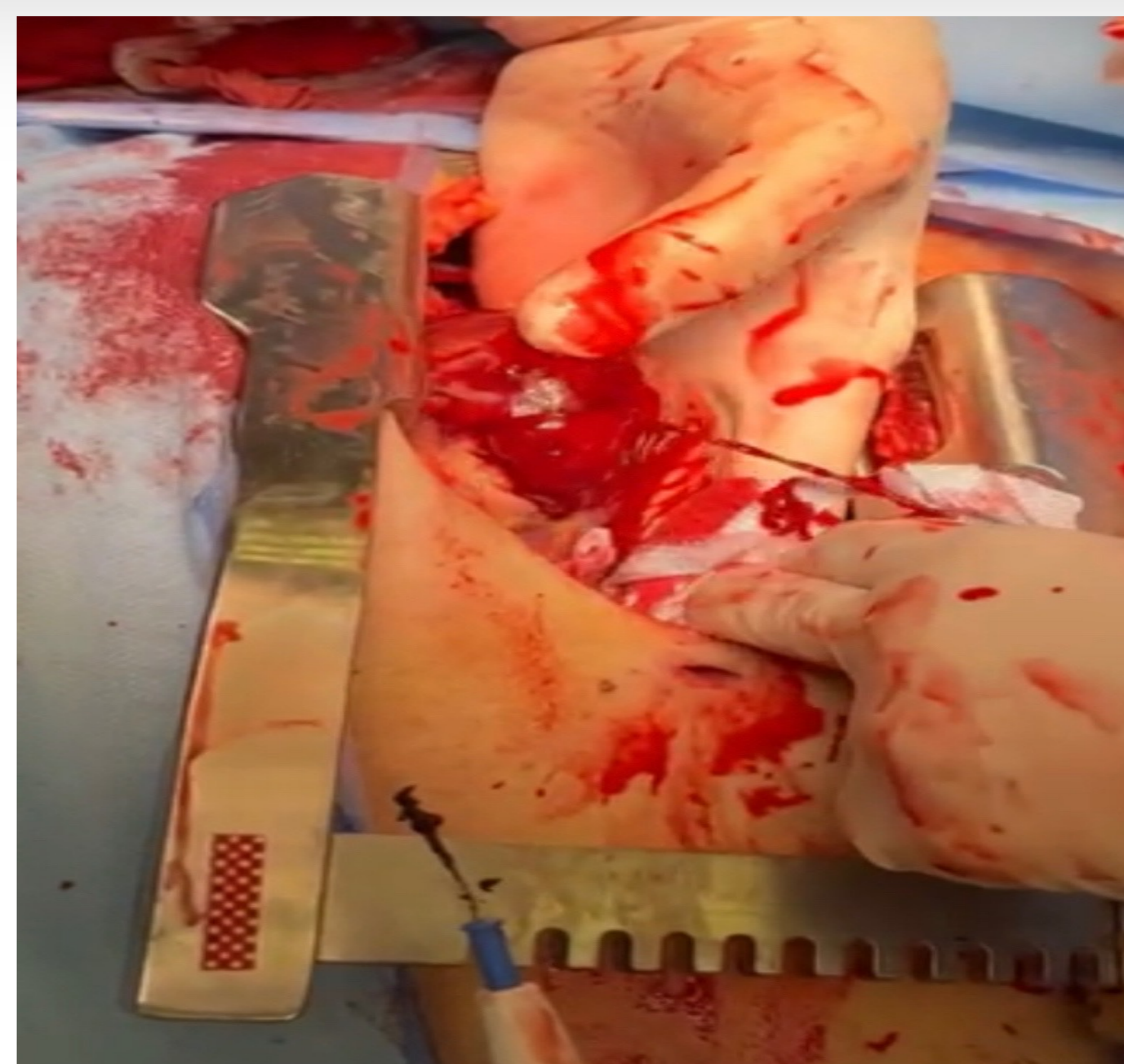
*Figura 2*



*Figura 3*

**Figura 2:** Coronariografia demonstrando fio guia dentro da artéria descendente anterior, que apresenta-se ocluída a partir do terço médio.

**Figura 3:** Ecocardiograma transtorácico com Doppler mostrando volumoso derrame pericárdico e fluxo ao Doppler pela perfuração ventricular.



**Figura 4:** Imagem intraoperatória evidenciando jato sanguíneo através da perfuração do ventrículo esquerdo.

## DISCUSSÃO

A ruptura de parede livre do VE é a complicação mecânica do IAMCSST mais rara e mais grave, com incidência de 0,8 a 6,2% dos casos.

Embora o mecanismo da doença ainda seja desconhecido, acredita-se que esteja relacionada a extensas áreas de necrose miocárdica com hemorragia local.

A prevalência é maior em mulheres, usuários de AINE, indivíduos em seu primeiro infarto, hipertensos durante o infarto e pacientes trombolizados tardiamente. Geralmente ocorre nos primeiros 14 dias do IAM, com dois picos: nas primeiras 24 horas e entre o terceiro e quinto dias.

Do mesmo modo, a eficácia em trazer o método diagnóstico cabível (ECOTT) e a rápida instituição do tratamento cirúrgico, como exigem as diretrizes, exemplificam que a disponibilidade dos métodos, em tempo hábil, é importante fator para reduzir as altas taxas de morte cirúrgica relacionadas à doença, estimada em 32%.

O caso torna-se então mais emblemático, na medida em que a paciente apresenta todos os fatores de risco para surgimento da complicação. Além disso, apesar de ter evoluído com óbito, passou por todas as etapas de diagnóstico e terapêutica que o quadro exige, tendo sobrevivido por cerca de 24h de pós operatório.

## REFERÊNCIAS

Manuel J. Antunes MD, PhD, DSc. Left ventricular free wall rupture: A real nightmare. J Card Surg. 2021;1-3.

2017 ESC Guidelines for the management of acute myocardial infarction in patients presenting with ST-segment elevation

V Diretriz da Sociedade Brasileira de Cardiologia sobre o tratamento do infarto agudo do miocárdio com supradesnível do segmento ST