

# Infarto Multiarterial na Emergência: Relato de Caso

AUTORES: Yasmim de Moraes Macedo<sup>1</sup> Louise Freire<sup>1</sup>  
Rodrigo Mousinho<sup>1</sup> Daniel Setta<sup>1</sup> Gustavo Medeiros<sup>1</sup>  
Luiz Antônio Carvalho<sup>1</sup> Bruna Pereira Mendonça<sup>1</sup>  
Ana Amaral Ferreira Dutra<sup>1</sup>

INSTITUIÇÃO:

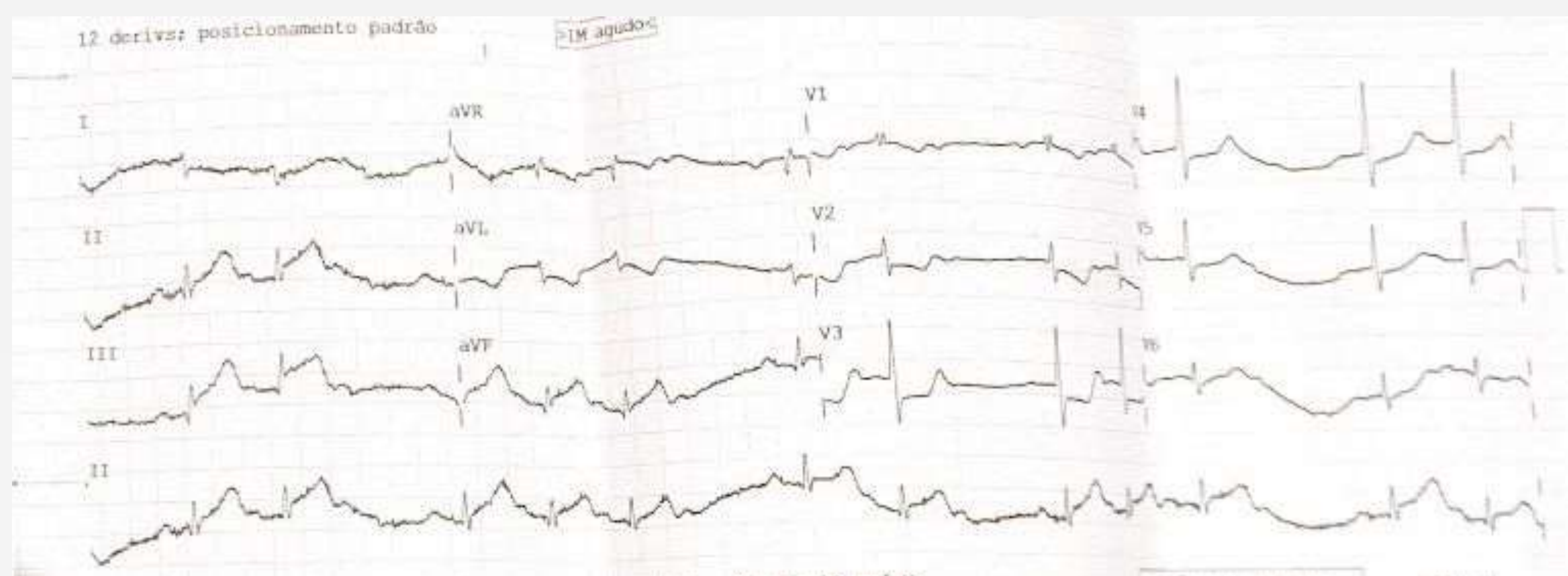
Hospital Pró – Cardíaco - 1

## INTRODUÇÃO

O infarto agudo do miocárdio denota-se uma das principais causas de óbito no país, sendo responsável por grande parcela dos óbitos na sala de Emergência. Portanto, é essencial que a avaliação e o manejo terapêutico sejam rápidos, cumprindo os tempos pactuados na literatura, visto que a morbimortalidade mostra-se elevada.

## RELATO DE CASO

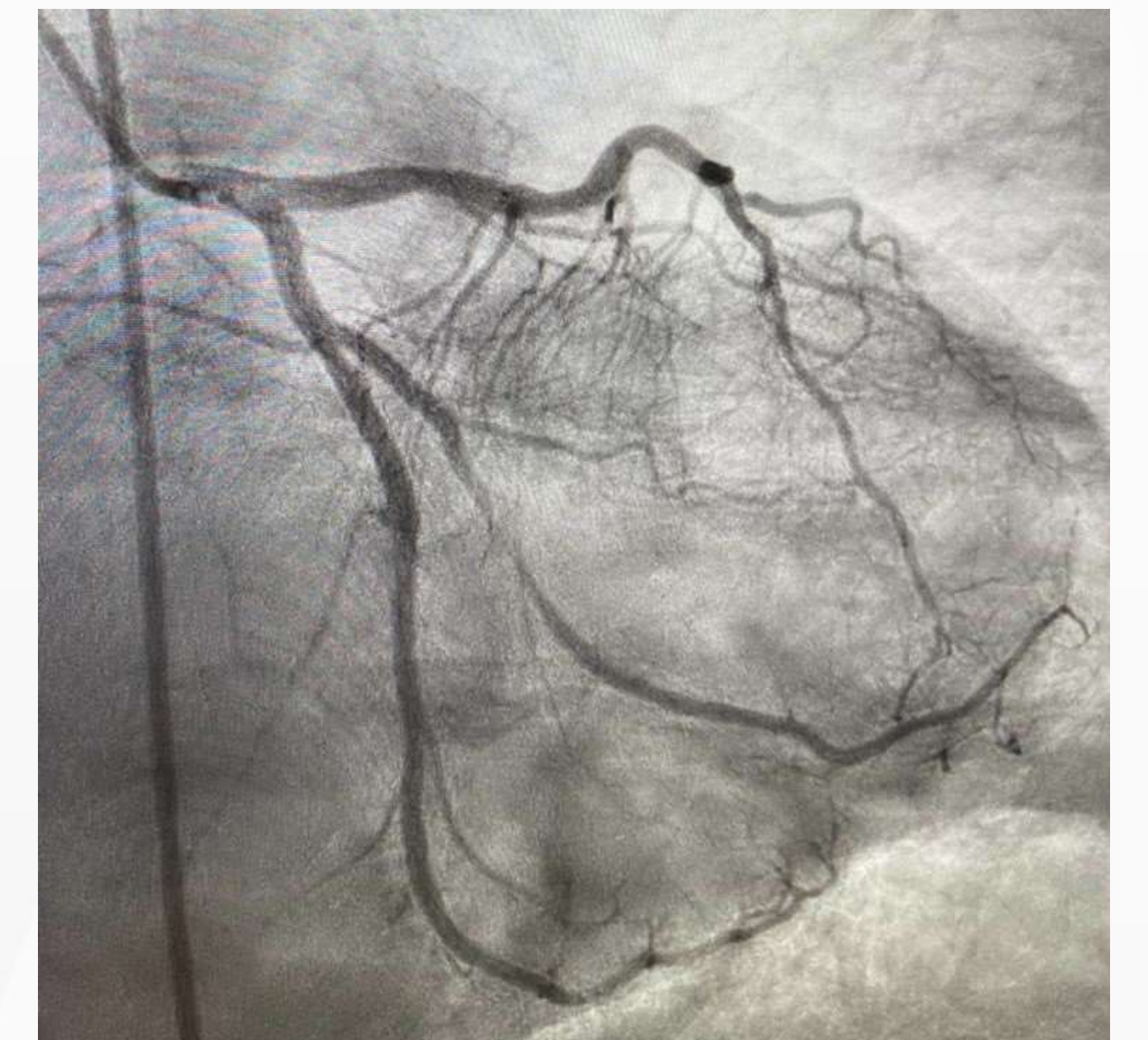
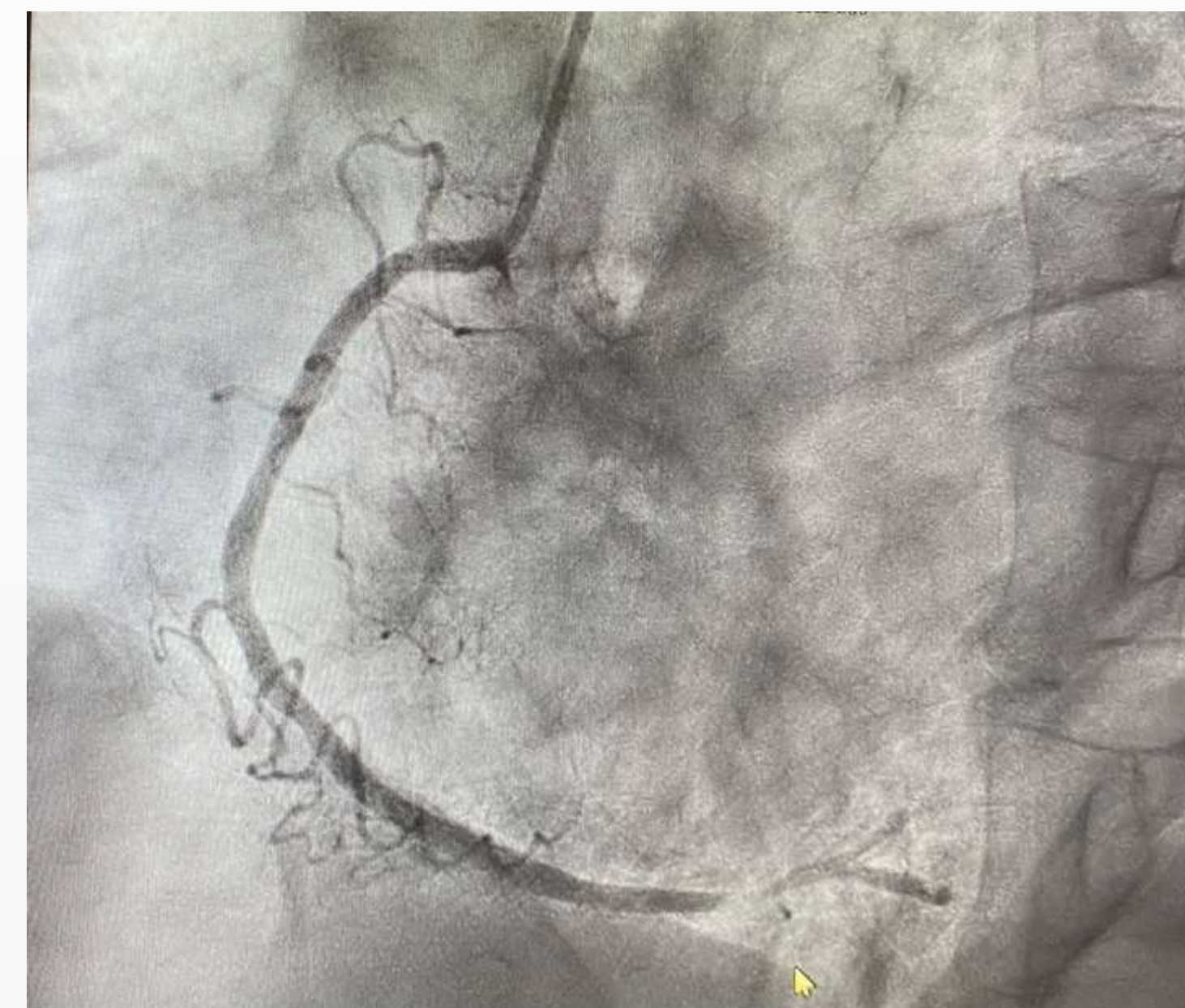
Masculino, 65 anos, tabagista de 45 maços/ano, sedentário, desconhecia comorbidades, chega à emergência trazido por ambulância queixando-se de dor torácica retroesternal, de forte intensidade, em queimação, com irradiação para membro superior esquerdo, associada a náuseas, palidez e dispneia, com início há aproximadamente 1 hora, após ingesta alimentar. No eletrocardiograma realizado no transporte e na admissão foi evidenciado supradesnivelamento do segmento ST em parede inferior, infradesnivelamento de segmento ST em parede anterior e BAV 2º grau mobitz II.



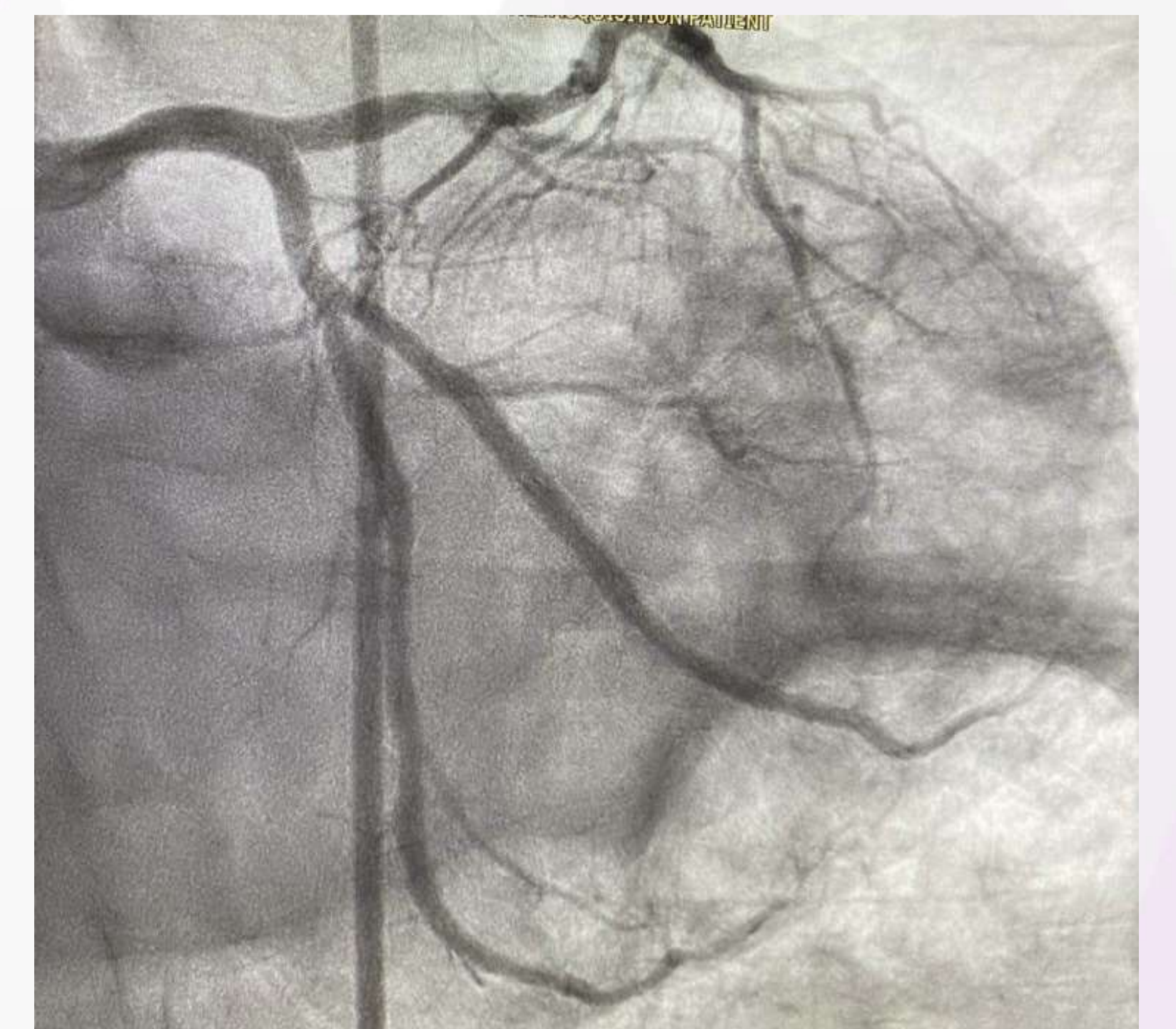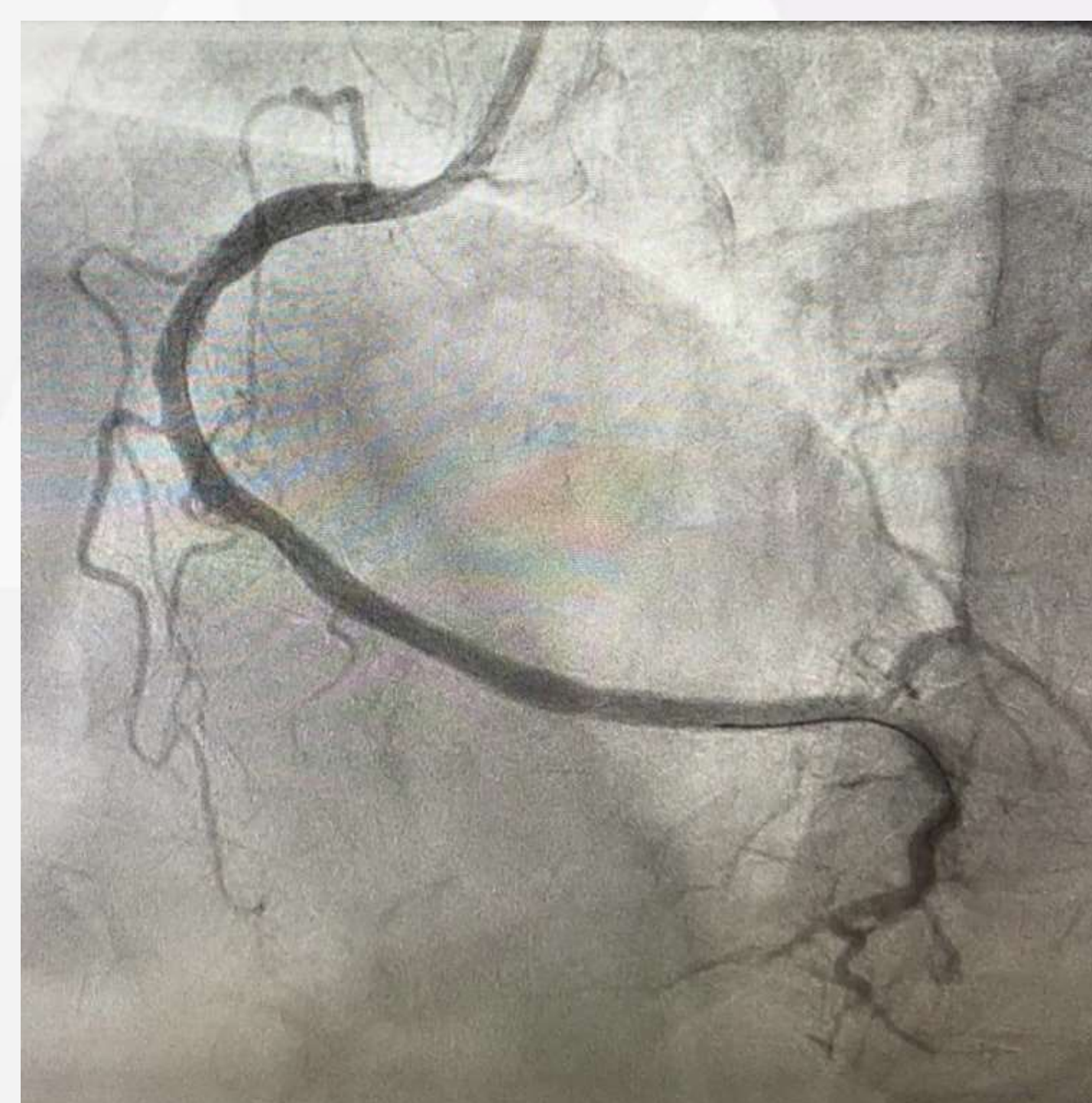
Diante disso, foi encaminhado para equipe da hemodinâmica e realizada antiagregação plaquetária com aspirina. Foram evidenciados durante a cineangiogramia, artéria marginal ocluída por

por trombo luminal em sua porção proximal, assim como em terço distal da artéria coronária direita e descendente posterior. Procedido balonamento do vaso e implantação de stent em todas as lesões, com bom resultado angiográfico. Seguindo aos cuidados de unidade cardiointensiva, mantido a antiagregação, acrescentado ticagrelor e estatina de alta potência e anti-hipertensivos.

Antes:



Depois:



## CONCLUSÃO

Apesar de comumente o infarto transmural ser provocado pela oclusão de um vaso; esse quadro, ocorreu pela obliteração de dois, simultaneamente, situação a qual mostra-se incomum no cenário da Emergência. Desse modo, evidencia-se cada vez mais importante, não só agilidade e qualidade no atendimento, mas também, a exploração dos dados na anamnese e individualização do caso para realização do diagnóstico e tratamento adequados.