

# Departamento de Eletrocardiografia da Socerj



## **Diretoria:**

Gerson P. Goldwasser

José Hallake

Luiz Maurino Abreu

Carlos Diniz de Araujo

Ricardo Luiz Ribeiro

## **Colaboradores:**

Martha Demetrio Rustum

Rodrigo Gomes Pires de Lima

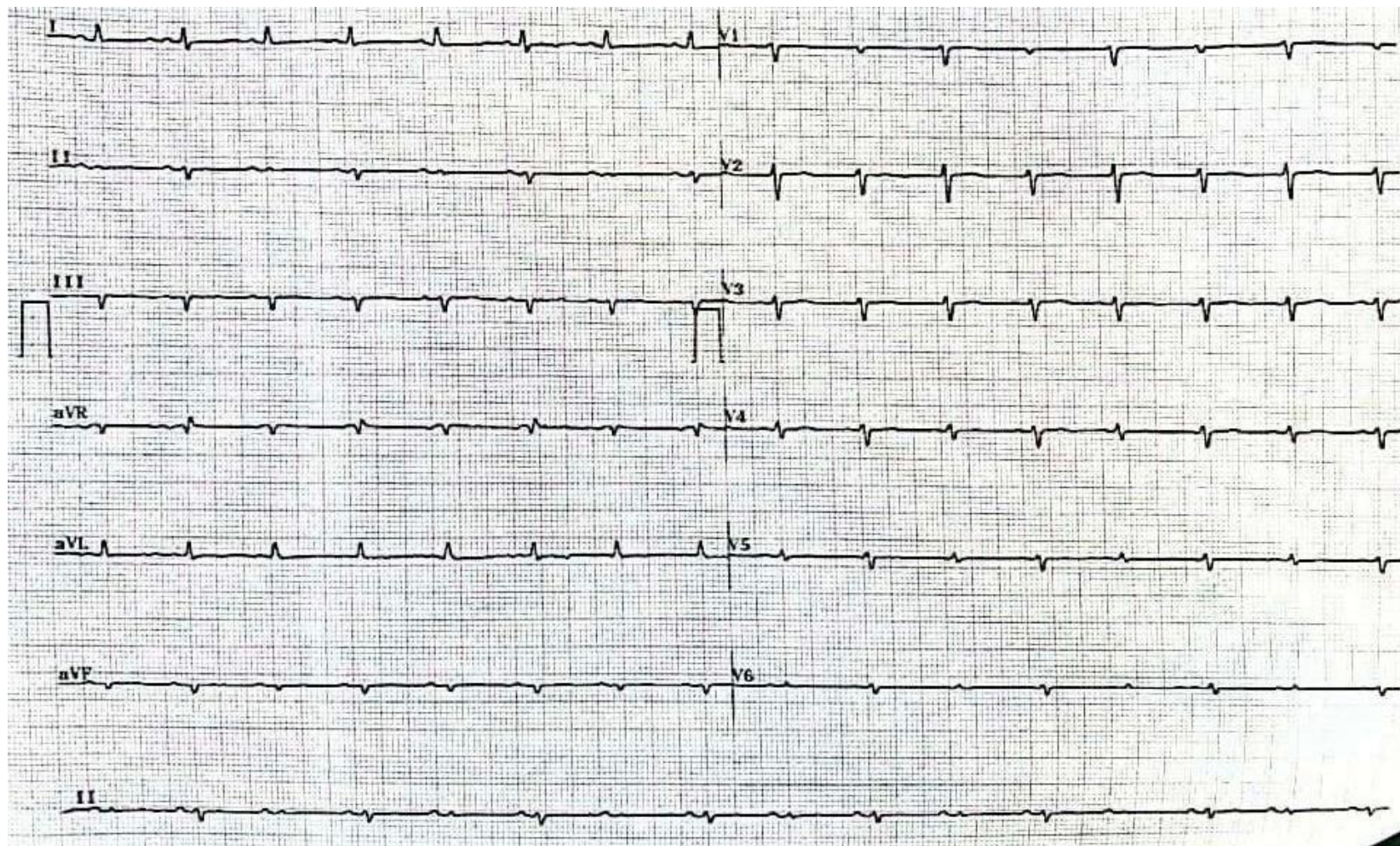
Luiz Claudio Maluhy Fernandes

Bruno Rustum Andrea



## Departamento de Eletrocardiografia da Socerj

- Paciente de 63 anos, sem cardiopatia prévia. Antecedentes de neoplasia de mama com metástase pulmonar.
- Piora progressiva e há 1 semana com dispnéia intensa.
- Qual diagnóstico eletrocardiográfico?
- Qual conduta terapêutica?



Martha D. Rustum

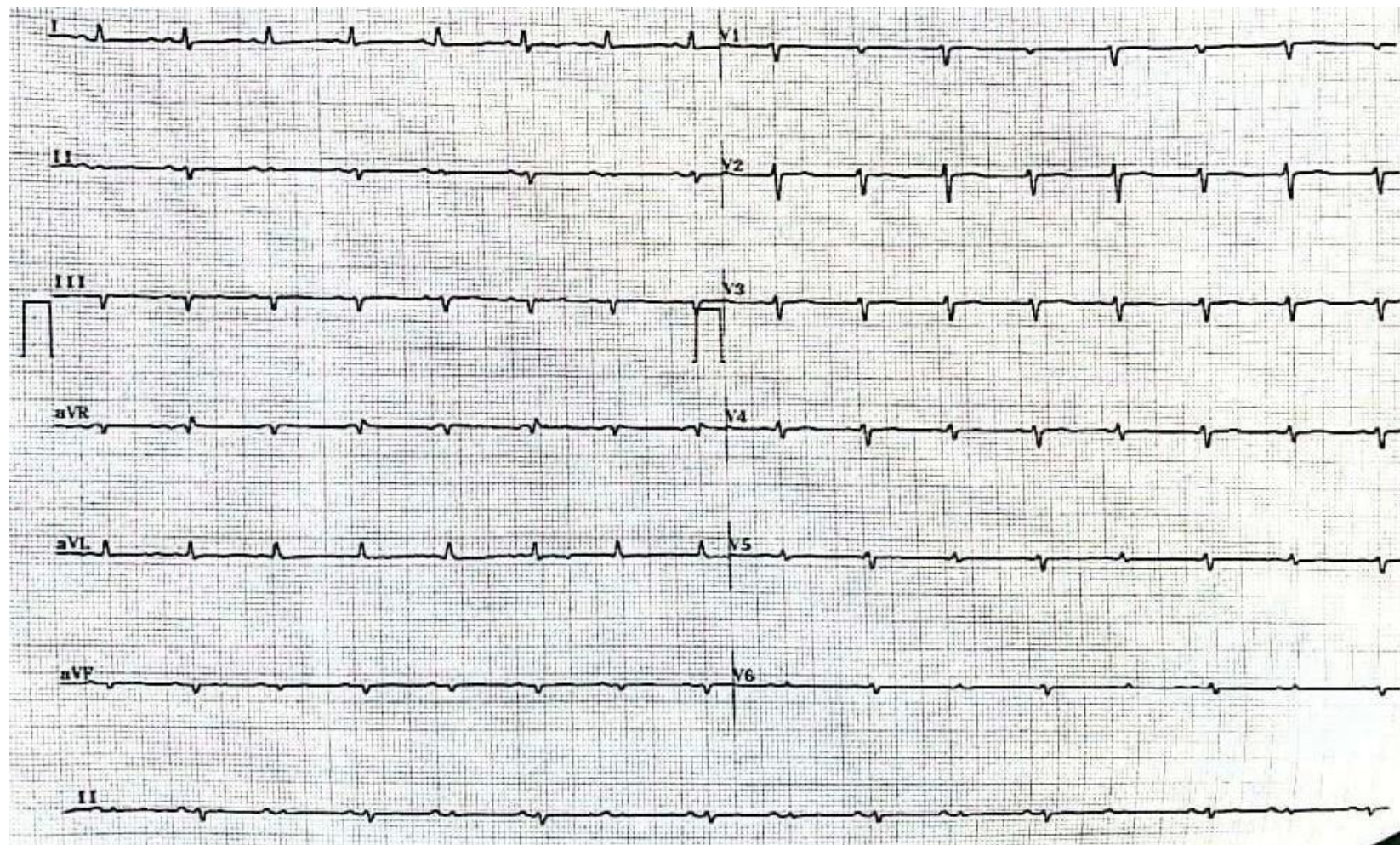




## Departamento de Eletrocardiografia da Socerj

### HIPÓTESES:

- Eletrocardiograma normal
- Períodos de BAV 2º grau
- Derrame pericárdico com tamponamento
- Distúrbio eletrolítico
- Resposta em 15 dias neste banner



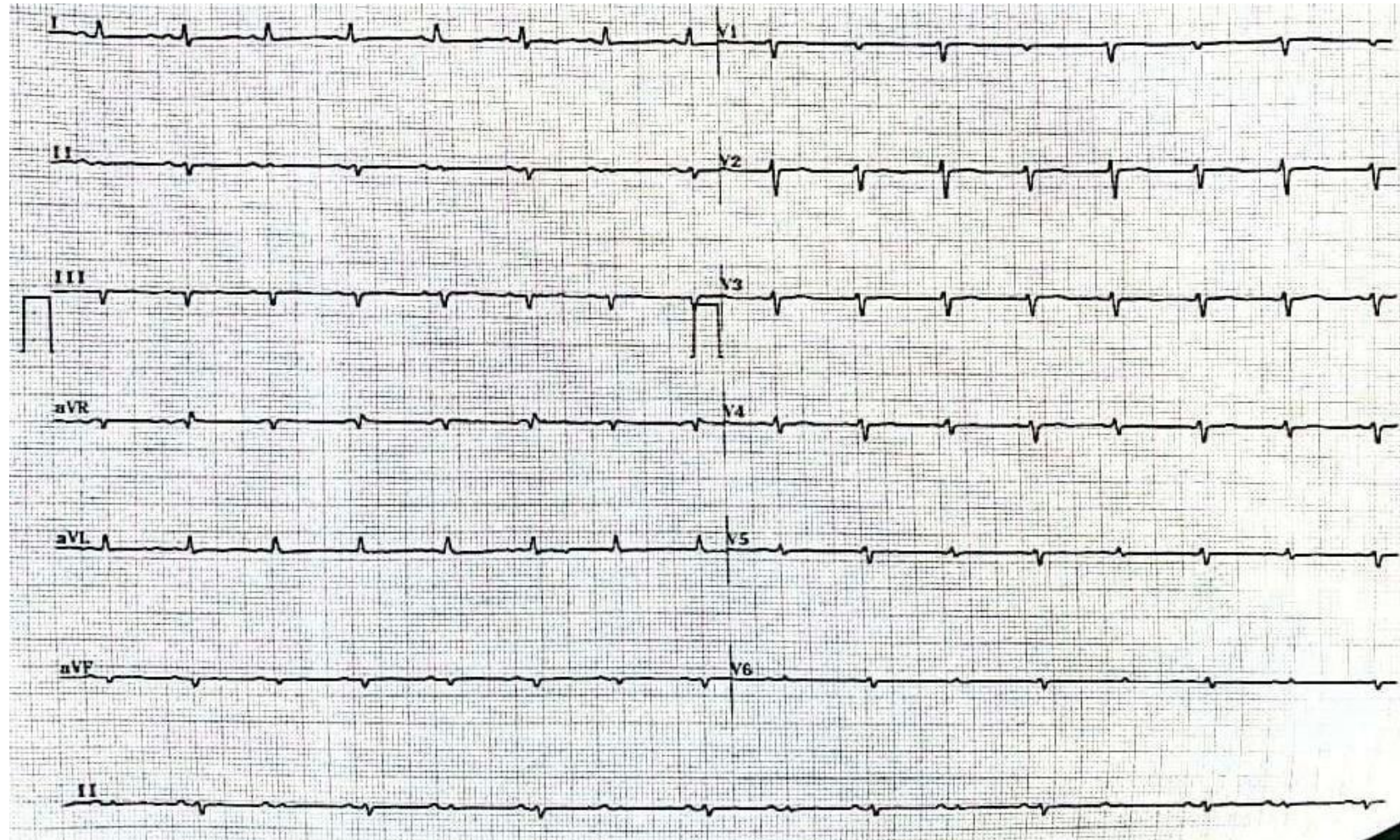
Martha D. Rustum





## Departamento de Eletrocardiografia da Socerj

- Ritmo Sinusal
- Baixa voltagem plano frontal e horizontal
- FC = 92 bpm
- SAP = + 60°
- Intervalo PR = 0,14 seg.
- SAQRS = - 30°
- QRS = 90 mseg. Com alternância elétrica sugerindo Tamponamento Cardíaco (*Swinging Heart*)
- Repolarização ventricular com alterações difusas do tipo retificação do segmento ST-T

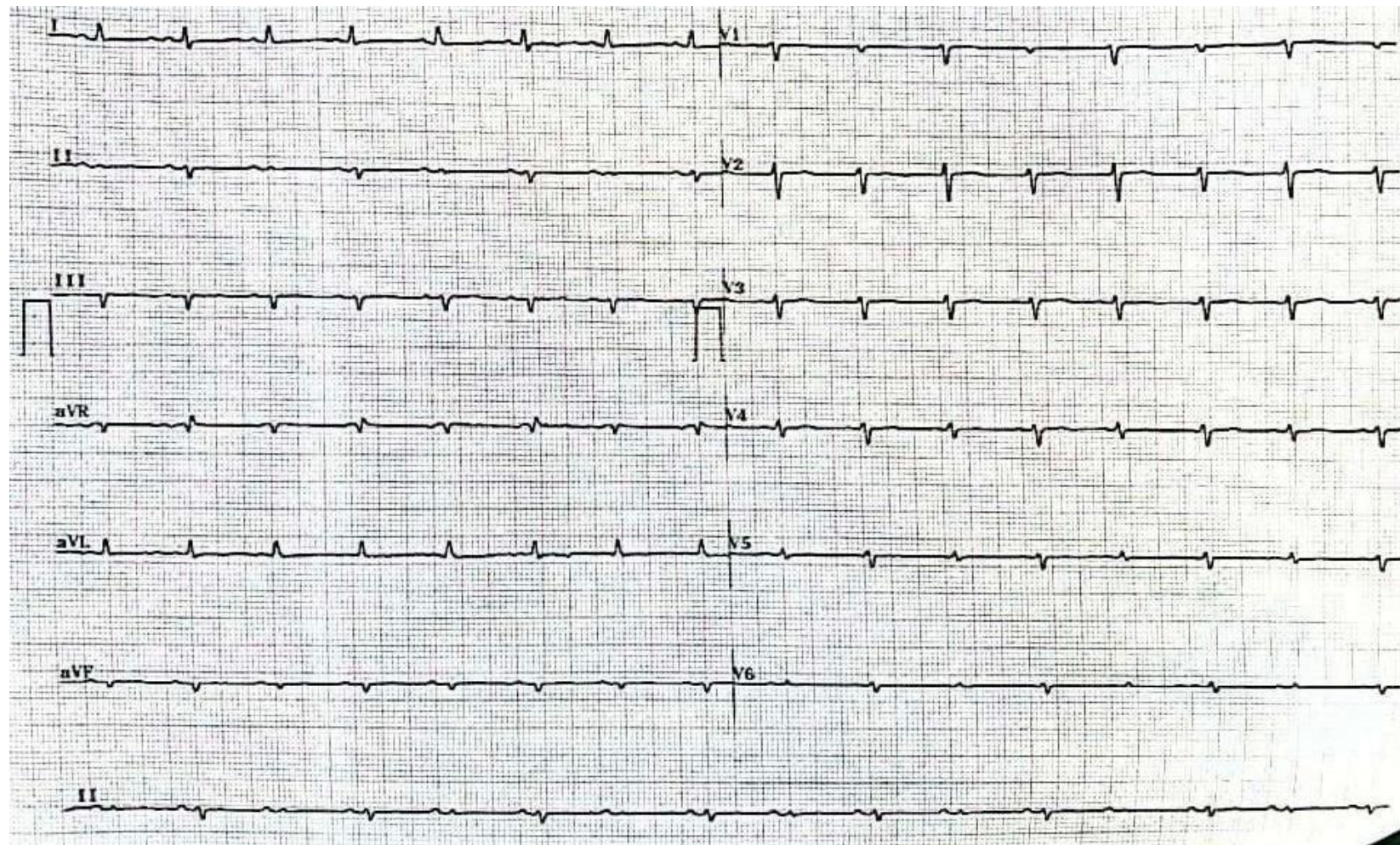


Martha D. Rustum





## Departamento de Eletrocardiografia da Socerj



- Tamponamento Cardíaco

Diagnóstico eletrocardiográfico:

- Baixa voltagem dos complexos
- Alternância elétrica do QRS

Diagnóstico clínico:

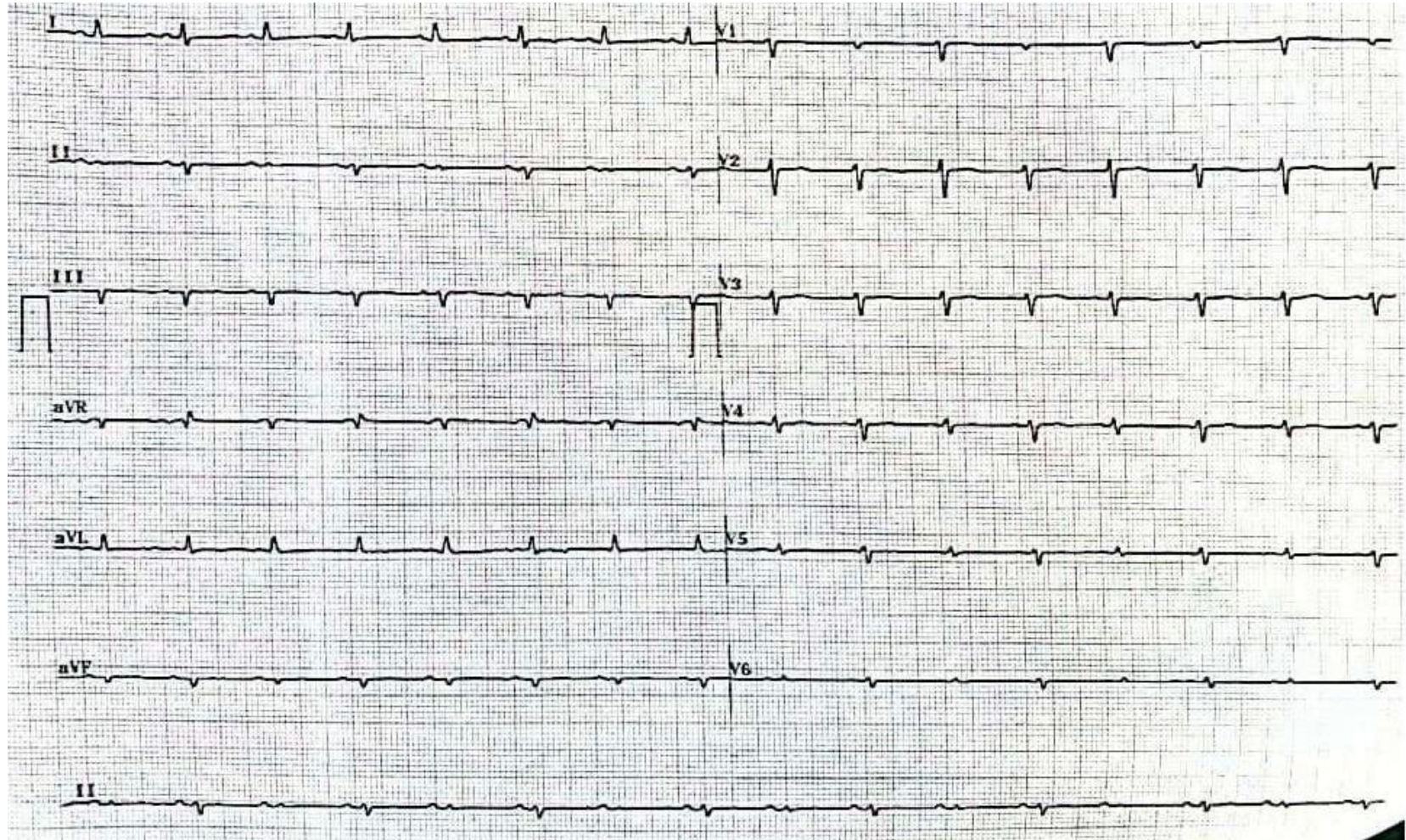
- Abafamento de bulhas
  - Turgência jugular
  - Hipotensão arterial
- Triade De Beck
- Pulso paradoxal

Martha D. Rustum



## Tratamento:

- Pericardiocentese
- Tratamento da causa base



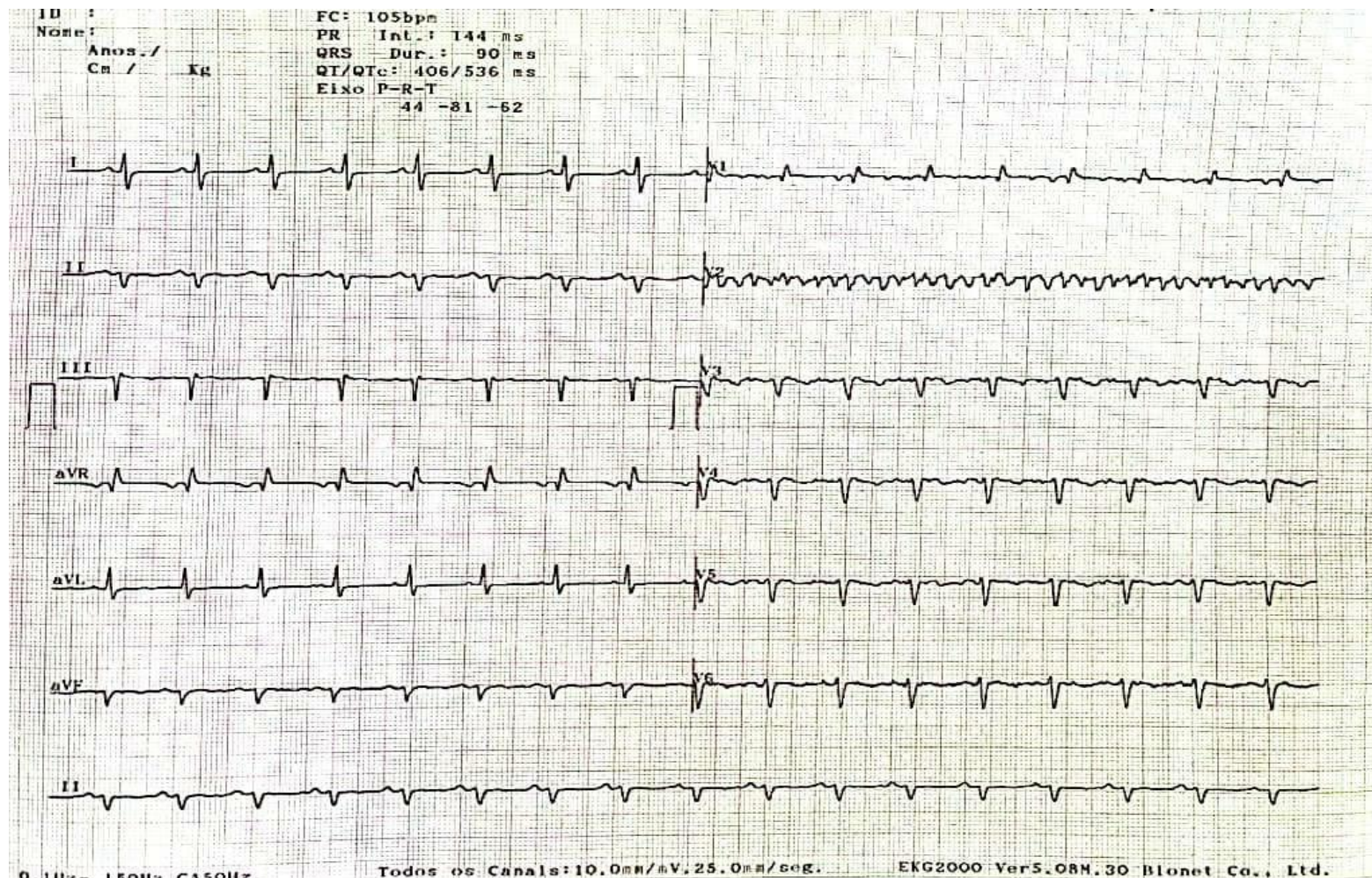




## Eletrocardiograma pós pericardiocentese

- Taquicardia sinusal
- Bloqueio completo do ramo direito
- Bloqueio divisional antero superior do ramo esquerdo
- Baixa voltagem dos sinais elétricos
- Ausência de alternância elétrica
- Interferência de linha de base em V2

## Departamento de Eletrocardiografia da Socerj



CS Digitalizado com CamScanner

Martha D. Rustum



## Departamento de Eletrocardiografia da Socerj

- Convidamos a participarem como colaboradores do Departamento de Eletrocardiografia da SOCERJ.
  - Contatos pelo site da SOCERJ
    - Obrigado