Bloqueio Atrioventricular Familiar Progressivo Tipo I: um Relato de Caso

GABRIELLE ASSUMPCAO CALIXTO, FRANCISCO GONÇALVES DA FONSECA, GABRIELA MARIA GONÇALVES AZEVEDO, RAFAEL TOLEDO PHILBOIS, LUCAS RANGEL DE SOUZA AZEVEDO, JUAN CARLOS CARRION VARIAS, LEONARDO REZENDE DE SIQUEIRA, JULIANO CARVALHO GOMES DE ALMEIDA, PAOLO BLANCO VILLELA e ROBERTO MUNIZ FERREIRA

Instituto do Coração Edson Saad/UFRJ, Rio de Janeiro, RJ, BRASIL - Hospital Samaritano/Botafogo, Rio de Janeiro, RJ, BRASIL.
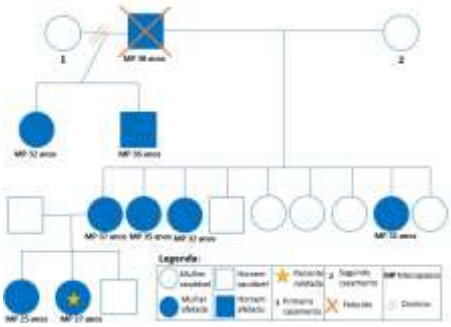
Introdução: o bloqueio atrioventricular (BAV) familiar progressivo é uma doença hereditária, autossômica dominante, descrita inicialmente em 1977, que afeta o tecido de condução cardíaco, com poucos casos relatados na literatura. Caracterizada por mutações nos genes SCN5A (canais de sódio) e TRPM4 (canal catiônico), culminando em graus variados de bloqueio. No tipo I, o BAV tem origem no sistema de condução infranodal e no tipo II no nó atrioventricular. **Caso:** Mulher, 27 anos, sem comorbidades, com queixa de dispneia progressiva e palpitações há 7 meses. Apresentou também episódios recentes de síncope sem pródromos. Possuía múltiplos familiares com história de implante de marcapasso com idade entre 25 e 37 anos (figura), além de eletrocardiogramas (ECG) com graus variáveis de BAV, bloqueio de ramo direito (BRD) e divisional ântero-superior (BDAS). O ECG de repouso revelou ritmo sinusal com BRD e BDAS, e o ecocardiograma transtorácico não mostrou alterações estruturais. Realizado Holter 24h, que documentou episódios de BAV 2º tipo II com correlação sintomática. Em seguida, foi submetida a implante de marcapasso definitivo DDD, evoluindo com melhora dos sintomas e permanecendo em acompanhamento ambulatorial. **Conclusão:** No BAV familiar progressivo tipo I há um comprometimento principalmente do ramo direito e dos feixes anterior e/ou posterior esquerdos, com eventual progressão para BAV total com QRS largo. A entidade deve ser suspeitada quando houver história de múltiplos implantes de marcapasso em indivíduos jovens de uma mesma família. A ausência de doença estrutural cardíaca associada aos distúrbios de condução descritos reforçam a possibilidade diagnóstica.