

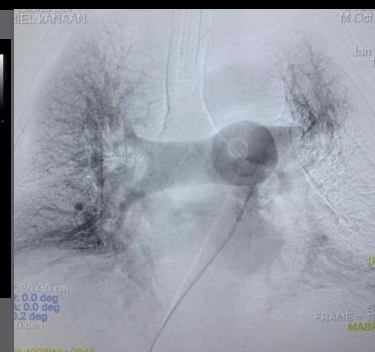
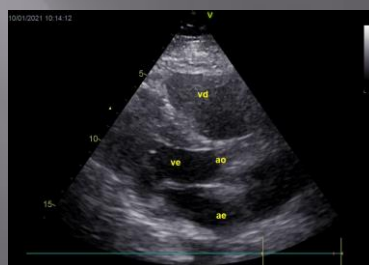
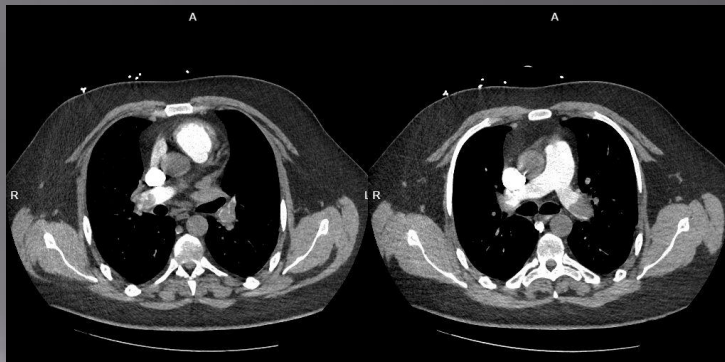
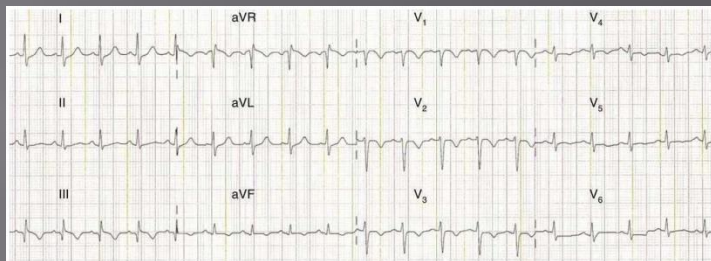
TRATAMENTO ENDOVASCULAR DO TROMBOEMBOLISMO PULMONAR MACIÇO PÓS COVID-19: RELATO DE CASO.

LUIZ TURAZZI NAVEIRO, ROBERTO OSÓRIO FERREIRA, ISABELA DI PUGLIA CARVALHO, MARCUS VINICIUS IGLESIAS DE SOUZA, GUILHERME DALCOL TORRES DE AMORIM, MARLON DUTRA TORRES, CAMILLA CALLADO DE SOUZA, ERIKA PIRES RIBEIRO BERNARDO, ANA CRISTINA BAPTISTA DA S. FIGUEIREDO

Introdução: Após a pandemia por SARS-COV-2, houve importante aumento da incidência dos eventos trombóticos e tromboembólicos. A fisiopatologia desse fenômeno ainda não é totalmente estabelecida. Apesar desse grande aumento na incidência, ainda há pouca evidência acerca do melhor manejo quanto à terapia antitrombótica

Relato do Caso:

Paciente AR, masculino, 34 anos, portador de obesidade mórbida, sem outras comorbidades, com história de internação recente por COVID-19, foi admitido em outro hospital com quadro de síncope recorrente e hipotensão, hipoxemia e inversão de onda T de v1-v3 ao eletrocardiograma. Foi tratado como síndrome coronariana, tendo recebido dupla-antiagregação plaquetária e enoxaparina plena. Após transferência para nossa instituição, foi considerada hipótese diagnóstica de tromboembolismo pulmonar (TEP) e realizada angiotomografia arterial pulmonar, que confirmou diagnóstico, demonstrando embolia maciça com disfunção ventricular direita. Optado por realização de tratamento endovascular devido a grande carga trombótica e pelo risco de sangramento após dose de ataque de antiagregantes plaquetários. Realizou trombólise intra-arterial guiada por cateter com sucesso, com pronta melhora hemodinâmica e da hipoxemia. Ecocardiograma 24 horas após procedimento demonstrou recuperação completa da função ventricular direita e do strain do ventrículo direito. Paciente recebeu alta no 5º dia de internação.



Discussão:

A infecção por COVID-19 eleva o risco de trombose venosa profunda e TEP, sobretudo em populações de risco como os pacientes obesos. Apesar de ser uma causa menos comum de síncope, a hipótese de TEP tem que ser sempre considerada, sobretudo em pacientes com fatores de risco, uma vez que o erro diagnóstico inicial pode comprometer o desfecho do paciente frente a uma condição tão grave. Nesse cenário, considerando o risco hemorrágico do paciente e a carga trombótica, foi realizada trombólise intra-arterial, com dose menor de trombolítico em comparação à trombólise sistêmica, com excelente desfecho.